

© Коллектив авторов, 2012

## ПРЕИМУЩЕСТВА ТРЕХМЕРНОГО ИЗОБРАЖЕНИЯ В ПРЕДХИРУРГИЧЕСКОМ ПЛАНИРОВАНИИ ДЕНТАЛЬНОЙ ИМПЛАНТАЦИИ

П.С. Юдин<sup>1</sup>, К.В. Щербаков<sup>2</sup>, М.К. Поляков<sup>3</sup>

<sup>1</sup> ООО «3D Диагностика» (127055, г. Москва, ул. Новослободская, д. 71, офис 13), <sup>2</sup> Кемеровская областная клиническая стоматологическая поликлиника (650000, г. Кемерово, ул. 50 лет Октября, д. 18), <sup>3</sup> стоматологическая клиника «Карат» (654000, Кемеровская обл., г. Новокузнецк, ул. Пирогова, д. 4)

Ни в какой другой области планирование не имеет такого важного значения как в дентальной имплантации, управляемой компьютером. Основным в процессе планирования является качественный сбор данных. Точные данные об анатомии челюстно-лицевой области можно получить только с помощью объемного трехмерного изображения, созданного компьютерным томографом. Медицинский и стоматологический анамнез, оценка качества гипсовых моделей, фотографий имеют в этом случае меньшее значение.

*Ключевые слова:* управляемая компьютером дентальная имплантация, программа SimPlant, точность установки имплантатов, временное протезирование.

No other field of planning is not a matter of such importance as a dental implant, computer-controlled. The main in the planning process is qualitative data collection. The exact data about the anatomy of the maxillofacial region can be obtained only with the help of three-dimensional image created by the CT. Medical and dental history, evaluation of the quality of plaster models, photos have in this case, a lower value.

*Key words:* : computer controlled dental implantation, program Simplant, accuracy of the installation of implants, a temporary prosthesis

Для принятия точного хирургического решения в дентальной имплантации необходима диагностическая визуализация, иначе невозможно осуществить адекватное планирование, что приводит к тому, что имплантаты устанавливаются под неверным углом либо абсолютно неправильно [2–4, 7–9, 11]. С появлением компьютерной томографии (КТ) у хирурга появилась возможность оценить реальное влияние анатомии имплантируемого участка челюсти на принятие хирургического решения до операции, поскольку КТ превосходит все другие виды дентальных рентгенограмм как по точности, так и в анатомическом аспекте. Традиционная панорамная рентгенограмма (ОПГ) – двумерное изображение, которое не обеспечивает всей необходимой для правильной установки

имплантатов информации: точных размеров участка предполагаемой имплантации, определения границ критических анатомических структур, качественных и количественных характеристик кости (рис.1).

Дентальная объемная томография (ДОТ) используется как основной метод рентгенологического исследования в дентальной имплантации недавно, только с появлением конусно-лучевых компьютерных томографов (КЛКТ), что становится существенной предпосылкой успешного развития имплантологии [3]. Рентгеновское изображение представляет врачу информацию о состоянии кости альвеолярного отростка, его размерах, близости критических анатомических структур, повреждение которых возможно во время остеотомии. Клиницист, исследуя па-

Юдин Павел Семенович – доктор мед. наук, профессор, тел. 8 (495) 363-36-03, e-mail: PavelYoudin@yandex.ru

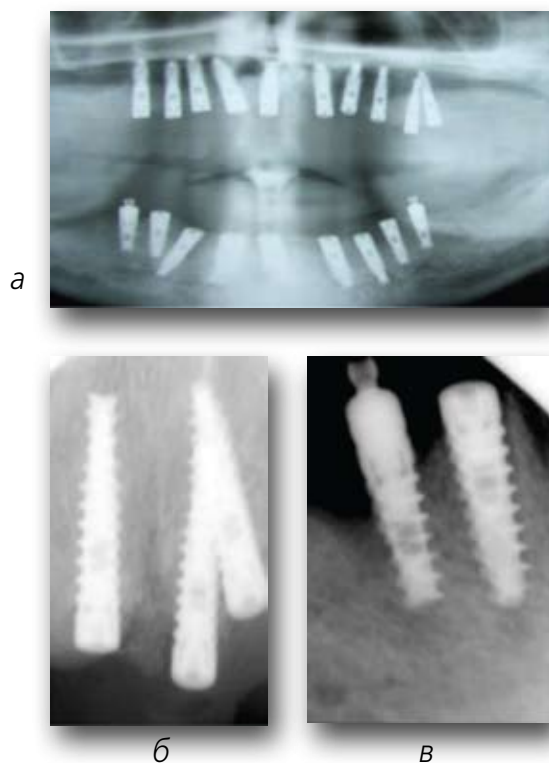


Рис. 1.

**Панорамная рентгенография на аналоговом оборудовании: двумерное изображение очень неточное, имеет искажения и не обеспечивает достаточный для планирования дентальной имплантации объем информации (а). Для интраоральных снимков ситуация в имплантологии в принципе неперспективна (б,в).**

циента, чаще использует панорамную рентгенографию в прямой проекции (ОПГ), реже периапикальные снимки, но эти двумерные исследования недостаточно информативны, хотя при низкой лучевой нагрузке способны обеспечить малозатратную предоперационную оценку. Местоположение имплантата все же можно выбрать с помощью приведенных методик, однако не представляется возможным провести количественную оценку качества кости, получить точные данные об анатомии пациента и тем более осуществить точное протетически обоснованное планирование дентальной имплантации. Устранить недостатки двухмерных исследований в имплантации можно с помощью трехмерного исследования (ДОТ), которое вместе с CAD-CAM-технологиями и программами планирования стало основой управляемой дентальной имплантации [1,

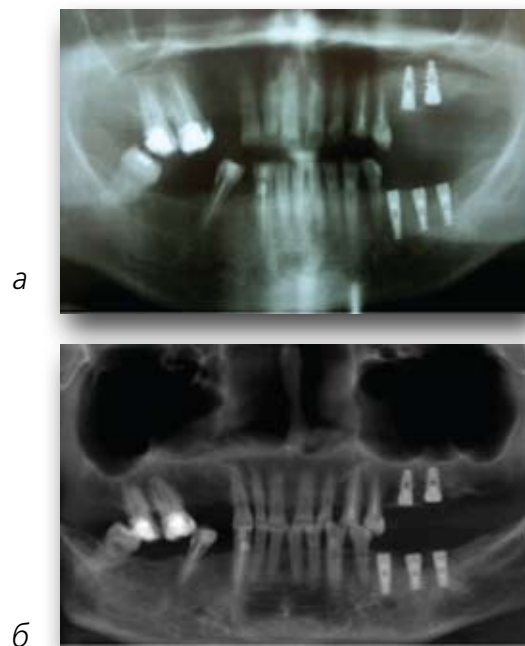


Рис. 2.

**Аналоговая ОПГ пациента после имплантации (а), цифровая реконструкция (2D-переформатированное из 3D) того же пациента (б).**

4, 5, 9–14]. Особым преимуществом трехмерного изображения является возможность переформатирования однажды полученного набора объемных данных в панорамный вид, аксиальный или кросс-секции. Произведенные компьютером поперечные виды преобразуются в планы, проходящие через кость верхней или нижней челюсти под прямым углом, как к панорамным, так и к первоначальным аксиальным срезам (рис. 2).

Каждый поперечный вид представляет слой изображения приблизительно 0,25 мм толщиной, обычно находящийся на расстоянии 1 или 2 мм от другого. Поперечные виды могут оказаться самыми важными. Именно на основе этих изображений делают выводы о качестве кости, размере имплантата и угле наклона. Оценивая поперечное изображение, можно определить толщину, плотность кортикальной и трабекулярной кости (рис. 3).

Возможна осуществляемая с помощью специализированных программ реконструкция трехмерного изображения в двухмерное (2D), дающая врачу достоверную,

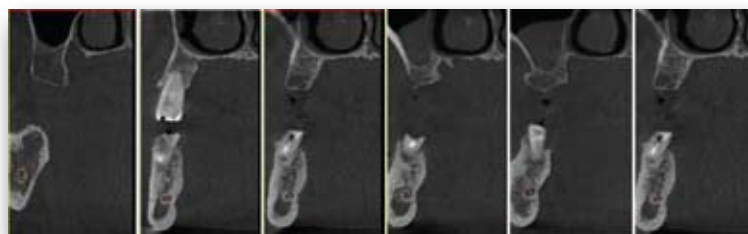


Рис. 3.

**Несколько последовательных поперечных срезов (кросс-секций) исследуемой области, сделанных под прямым углом к продольной оси, дают достаточную информацию, позволяющую планировать подготовку к дентальной имплантации.**

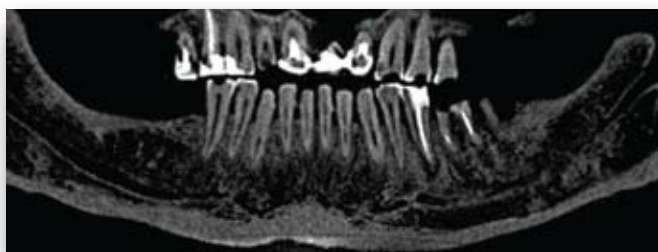

Рис. 4.

**Реконструкция объемного изображения в программе SimPlant в панорамный вид.**

Хорошо различимы изменения структуры кости нижней челюсти, состояние твердых тканей оставшихся зубов, пространственные отношения между ними, расстояние до нижнечелюстных каналов, демонстрирующие патологию и возможности установки имплантатов.

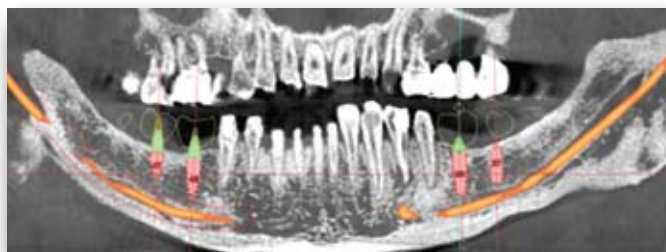
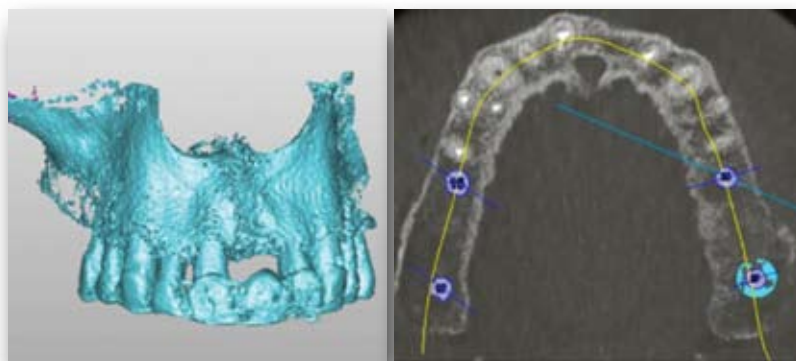


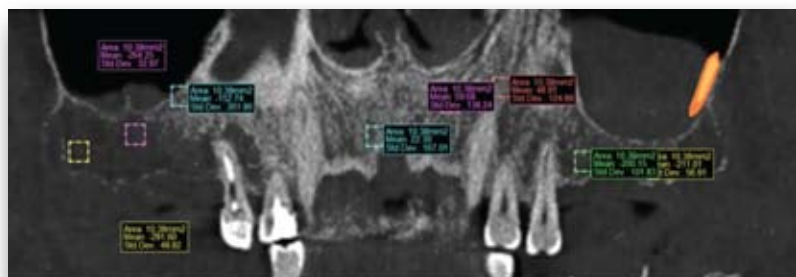
Рис. 5.

**Панорамный вид в процессе планирования в SimPlant: использованы «виртуальные зубы» (желтые силуэты). Трассирован нижний альвеолярный нерв (выделен цветом), определена зона безопасности (выделено красным).**



а

б



в

Рис. 6.

**Аксиальный вид компьютер преобразует в поперечный и панорамный виды.**

Желтым цветом показана панорамная кривая – важный ориентир для дальнейших преобразований (а, б), панорамный вид (в).

Интенсивность пиксела (градации серого) по изображениям КТ показывает относительную радиографическую плотность исследуемых тканей и оценивается по шкале Хаунсфилда, что дает возможность определить в программе SimPlant количественные характеристики кости и пригодность ее для имплантации.

в отличие от ОПГ, информацию о состоянии костных структур. Специализированная программа планирования дентальной имплантации SimPlant («Materialise Dental», Leven, Бельгия) поддерживает 3D-изображение, так же как и аксиальные, панорамные и поперечные виды [14].

Хорошо различимы изменения структуры кости нижней челюсти, состояние твердых тканей оставшихся зубов, пространственные отношения между ними, расстояние до нижнечелюстных каналов, демонстрирующие патологию и возможности установки имплантатов.

Интерактивные компьютерные инструменты программы позволяют установить «виртуальные» имплантаты в оптимальные позиции и выровнять в соответствии с predeterminedными позициями зубов, видимых на радиологическом сканирующем устройстве. Виртуальные имплантаты и абатменты, представляющие платформы большинства производителей, доступны, могут быть установлены и позволяют манипулировать ими по желанию на изображении.

Преобразованные панорамные виды подобны в некотором отношении обычным дентальным панорамным томограммам (ОПГ). Основным отличием является то, что преобразованные панорамные виды настроены для прослеживания контуров верхней или нижней челюсти; отсутствует искажение или увеличение изображения; изображение представляет тончайшее сечение, не являющееся смещением анатомии в пределах широкого фокального минимума. Преобразованные панорамные виды делаются под прямым углом к первоначальным аксиальным срезам, они являются особенно ценными для определения локализации анатомических ориентиров, таких как нижнечелюстной канал, резцовое отверстие и верхнечелюстные пазухи. Обычно они представлены многократными сечениями, охватывающими всю длину, высоту и толщину кости. Приблизительно 10–15 панорамных видов, производимых на расстоянии 1 мм друг от друга, из набора близко расположенных аксиальных



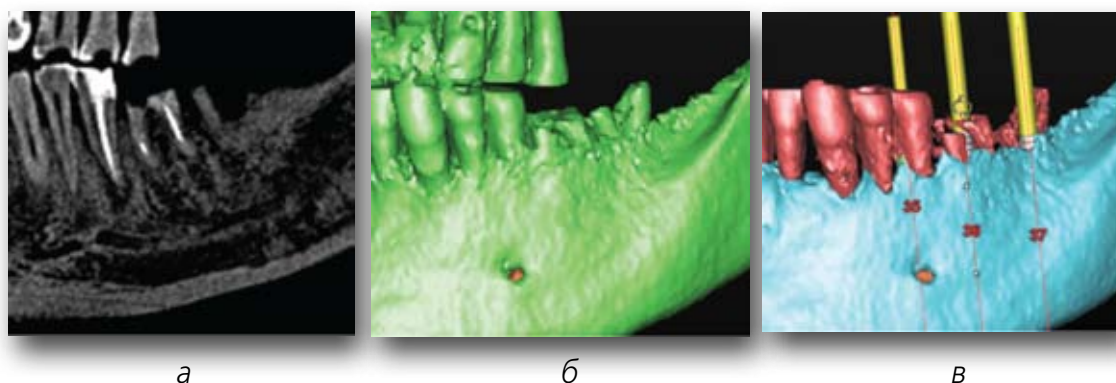


Рис. 7.

*SimPlant* дает возможность ортопедам и хирургам предметно обсуждать предварительный план имплантологического лечения.

а - рентгеновское изображение: ОПГ, б - Фрагмент 3D-модели до сегментации, в - выделены цветом маски зубов 32,33 и оставшиеся корни 34,35 и 36, которые подлежат удалению, г - сегментация позволяет в 3D-модели установить виртуальные имплантаты вместо удаляемых зубов. Представлен план на панорамном изображении.

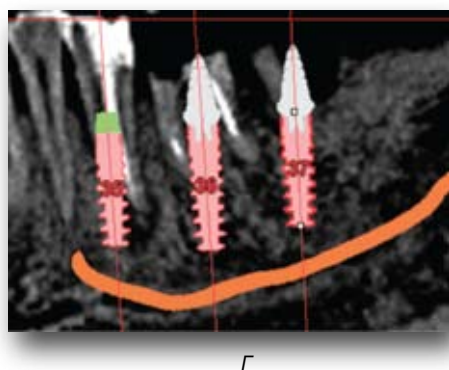
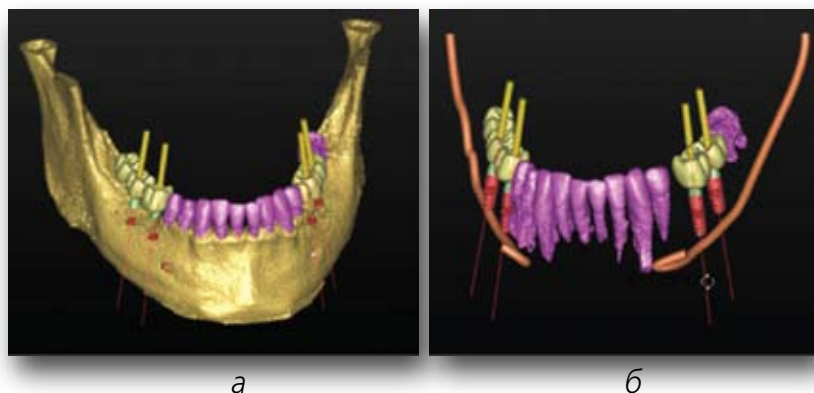


Рис. 8.

*Альвеолярная кость, тело челюсти, зубы и титановые имплантаты отличаются по плотности (по шкале Hounsfield). Они могут быть сегментированы как отдельные структуры и показаны как обособленные трехмерные объекты.*

а - сегментировано тело челюсти, сохранившиеся зубы, б - естественные зубы отделены от челюстной кости для пространственного представления соотношений имплантатов, нижнечелюстных нервов и виртуальных зубов.



срезов достаточно для представления всей челюсти (рис. 4).

Интенсивность пиксела (градации серого) по изображениям КТ показывает относительную радиографическую плотность исследуемых тканей и оценивается по шкале Хаунсфилда, что дает возможность определить в программе *SimPlant* количественные характеристики кости и пригодность ее для имплантации.

**3D-виды.** Создаваемые компьютером, а точнее программой *SimPlant* 3D-виды предоставляют общий вид архитектуры костей лицевого скелета, точную и наглядную анатомию пациента, могут показывать желаемые позиции имплантатов, виртуально (в виде так называемых масок) выделять любые сохраняемые зубы и виртуально удалять другие. Они могут быть очень полезными в понимании анатомических структур, которые значительно меняются в трех измерениях, таких как дно верхнечелюстных пазух.

Устанавливая виртуальные имплантаты на 3D-изображении, клиницист может определить необходимость аугментации кости до проведения хирургии, необходимость подсадки кости, расщепления альвеолярного гребня, проведения синус-лифтинга и т.д. Также можно сделать 3D-изображение прозрачным и вращать его во всех направлениях. Работая с 3D-видом, врач сможет спланировать изменение угла имплантата предоперативно, избегая повреждения какой-либо важной анатомической структуры, но сохранить положение имплантата на одной линии с зубами, изображаемыми в программе *SimPlant*. Затем можно установить угловой абатмент, чтобы гарантировать правильный угол наклона коронки.

Понять, где и каким образом в дентальной имплантации могут быть использованы CAD/CAM и другие новые технологии, начиная с первого посещения пациентом врача до хирургической операции, для успешного лечения

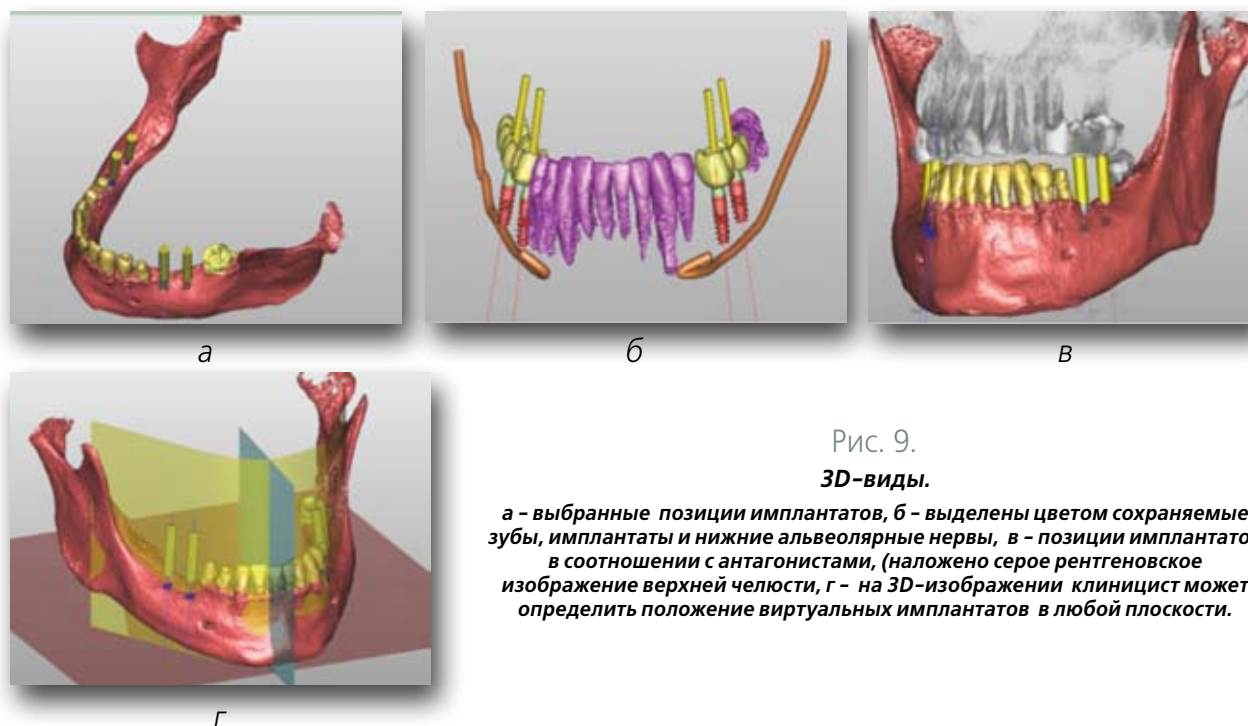


Рис. 9.

**3D-виды.**

**а** - выбранные позиции имплантатов, **б** - выделены цветом сохраняемые зубы, имплантаты и нижние альвеолярные нервы, **в** - позиции имплантатов в соотношении с антагонистами, (наложено серое рентгеновское изображение верхней челюсти, **г** - на 3D-изображении клиницист может определить положение виртуальных имплантатов в любой плоскости.

стоматологического пациента крайне необходимо. Влияние биологических и технологических причин приводит к увеличению сроков лечения, поэтому некоторые его стадии могут занять много месяцев, чтобы получить результат, другие шаги могут быть автоматизированы и ускорены с помощью современных компьютерных технологий. Но об этом в следующих сообщениях.

**ЛИТЕРАТУРА**

1. Васильев А.Ю., Воробьев Ю.И., Трутень В.П. Лучевая диагностика в стоматологии. // М., 2007. - 496 с.
2. Олесова В.Н., Гафутдинов Д.М., Кабанов А.Ю., Дмитренко Л.Н., Мушеев И.У., Дахно Л.А. Компьютеризированное планирование дентальной имплантации // Российский вестник дентальной имплантологии. - 2004. - №2(6). - С. 54-57.
3. Серова Н. С. Лучевая диагностика в стоматологической имплантологии. // Автореф. дис. ... д-ра мед. наук. - М., 2010. - 47 с.
4. Юдин П.С., Юдин Л.П. Управляемая дентальная имплантация: от томографии к хирургическому шаблону // Дентальная имплантология и хирургия // - 2011 - N4-5, С. 122-129
5. Юдин П.С., Юдин Л.П. Предоперационное планирование дентальной имплантации с помощью специализированного программного обеспечения SimPlant. // Российский вестник дентальной имплантологии. - 2012. - №1(25). - С.9-14.
6. Almog D.M., Benson B.W., Wolfgang L., Frederiksen N.L., Brooks

- S.L. Computerised tomography-based imaging and surgical guidance in oral implantology// J. Oral Impl. - 2006. - 1. - P.14-18.
7. Ganz S.D. Presurgical planning with CT-derived fabrication of surgical guides// J. Oral Maxillofac Surg. - 2005 Sep. - 63(9 Suppl 2). -P.59-71.
8. Tardieu P.B., Vrielinck L., Escolano E. Computer-assisted implant placement. A case report: treatment of the mandible// Int J Oral Maxillofac Implants. - 2003 Jul-Aug. - 18(4). - P.599-604.
9. Misch K.A., Yi E.S., Sarment D.P. Accuracy of cone beam computed tomography for periodontal defect measurements// J. Periodontol. - 2006. 77. - 1261-1266.
10. Van Assche N., van Steenberghe D., Guerrero M.E., Hirsch E., Schutyser F., Quirynen M., Jacobs R. Accuracy of implant placement based on pre-surgical planning of three-dimensional cone-beam images: a pilot study// J. Clin Periodontol. - 2007 Sep. -34(9). P. 816-821.
11. Perel M.L. Throwing darts. Implant Dent. Editorial 2003;12(4):267.
12. Eggers G., Patellis E., Muehling J. Accuracy of template-based dental implant placement Int J Oral Maxillofac Implants 2009; 24:447-454.
13. Jung R.E., Ganeles J., Haemmerle C. Computer-assisted applications in surgical implant dentistry: a systematic review// Int J. Oral Maxillofac Implants - 2009. - 24(suppl). - 92-109.
14. Tardieu P.B., Rosenfeld A.L. The art of computer-guided implantology// Quintessence Publishing, 2009. - 221 с.